# ARTRODIASTASIS DE CADERA EN LA ENFERMEDAD DE PERTHES

HOSPITAL UNIVERSITARIO hm sanchinarro
HOSPITALES
Equipo Dr. Palacios

DRES. JUAN C. ABRIL, ANA RAMÍREZ

SOMACOT
Sociedad Matritense de Cirugía Ortopédica y Traumatología

SaludMadrid
Hospital Infantil Universitario Niño Jesús
Comunidad de Madrid

# ENFERMEDAD DE PERTHES

## Pronóstico inicial difícil de predecir

Edad presentación, Rango movilidad, Rx: pilar lateral, signos de Catterall, subluxación…

20% de Enf. De Perthes **inicio tardío (> 8 años)**

Menor capacidad de remodelado acetabular y cabeza femoral

J Bone Joint Surg Br. 1999 Jul;81(4):696-8.

**Perthes' disease after the age of twelve years. Role of the remaining growth.**

Mazda K[1], Penneçot GF, Zeller R, Taussig G.

# Enf. De Perthes en niños > 8 años

1. **OSTEOTOMIA FEMORAL VARIZANTE**

   ↑ Incongruencia articular por ↓ del remodelado articular

   Insuficiencia glútea, acortamiento de la extremidad

2. **OSTEOTOMIA FEMORAL VALGUIZANTE**

   Puede favorecer la subluxación lateral articular

3. **OSTEOTOMIAS ACETABULARES**

   ↑ el soporte de la cabeza femoral

   No ↓ la presión en la cabeza femoral

Menor arsenal terapéutico que mejore los resultados en niños mayores

# ARTRODIASTASIS CADERA

1. **Condrolisis** idiopática de cadera, secundaria a ARJ, traumatismos….
2. Displasia del desarrollo de la cadera
3. Secuela de infecciones
4. **Epifisiolisis** proximal de cadera
5. Enfermedad de **Legg-Calve-Perthes** en niños > 8 a.

*Aldegheri R. Arthrodiatasis of the hip. Ortopedia e Traumatologia Oggi. 1981;1:103-109.*

J Pediatr Orthop B. 2012

**Hinged distraction of the hip joint in the treatment of Perthes disease: evaluation at skeletal maturity.**

Laklouk MA[1], Hosny GA

# OBJETIVO: Artrodiastasis

*evitar colapso de la cabeza*

- Neutraliza las fuerzas musculares.
- Evita trasmisión de cargas
- Evita colapso tejido necrótico
- Mantiene movilidad
- No altera anatomía

# Técnica quirúrgica

Fijador monolateral estable,  con rótula articulada

No tenotomía de aductores

Eur J Orthop Surg Traumatol. 2013 Dec;23(8):921-5.

**Legg-Calvé-Perthes disease: role of isolated adductor tenotomy?**

Moya-Angeler J[1], **Abril JC**, Rodriguez IV.

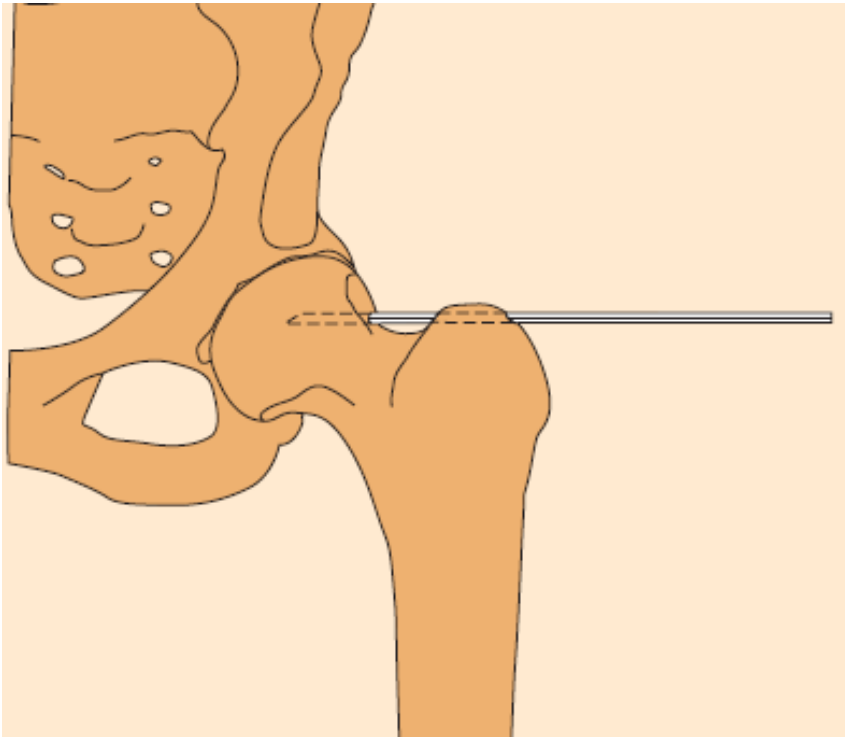

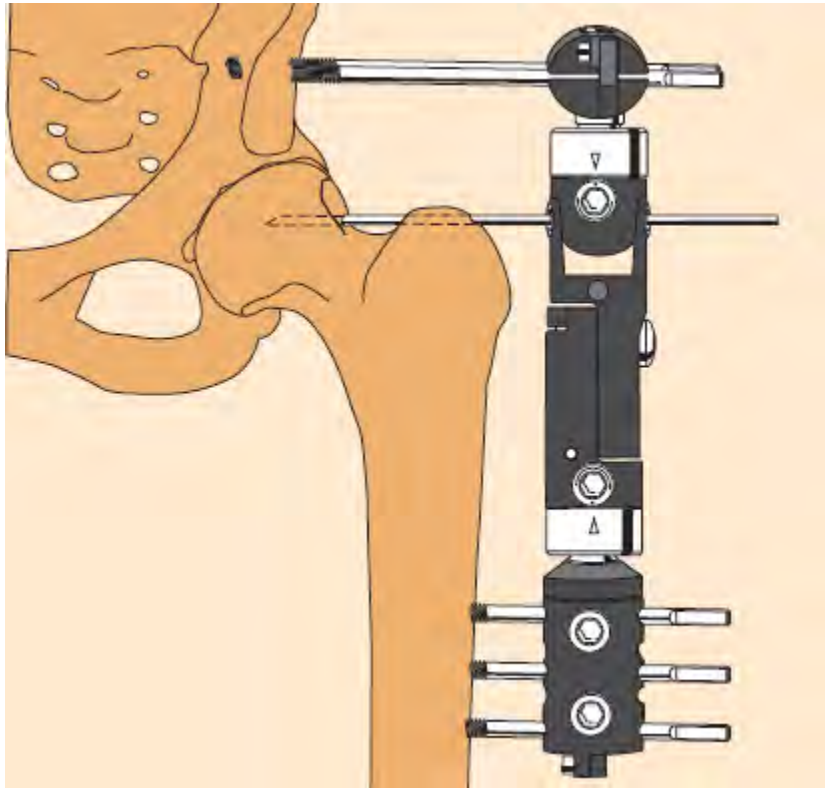

10-15º de abducción

# METODO

Mantener distracción articular: **5-6 mm**

**Revisiones cada 2 sem.** controles radiológicos

Duración de **4 meses** (de media)

***Abducción de*** 15º

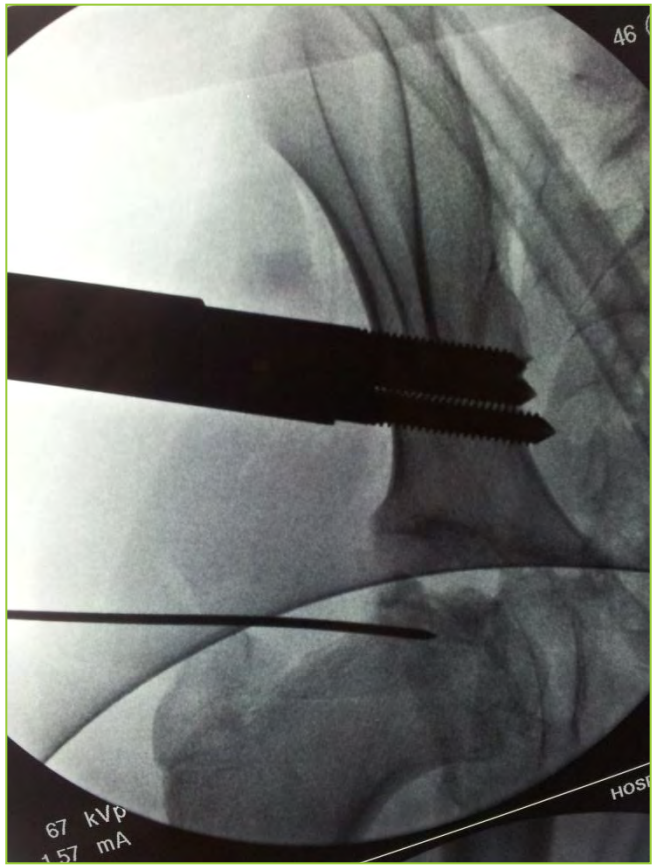


Inicial intraoperatorio

Apofisiodesis percutánea

Final tras 4 meses

# *Manejo clínico del fijador*

# CRITERIOS DE INCLUSION

1. Pacientes > de 8 años
2. Datos clínicos de mal pronóstico (obesidad, niña, ↓ ROM)
3. Tratamiento en fases iniciales de enf de Perthes (< 1 año desde el inicio)
4. Niño y familia colaboradora

# RESULTADOS (preliminares)

***12 pacientes*** (8 niños, 4 niñas)

Cadera Dcha 7 / Izda  5.

**Edad media a la cirugía 12,19 años** (rango 9,5-14,5)

| HERRING | |
|---|---|
| B | 3 casos |
| B/C | 1 casos |
| C | 8 casos (4 niñas) |

Seguimiento medio 24,5 meses (rango 12,2-32,3 meses)

Mejoría de movilidad. REOSIFICÓ rápidamente!!

***10 casos  mantuvieron igual esfericidad.***

# CONCLUSIONES: artrodiastasis

1. En fases precoces previene la pérdida de esfericidad en pacientes mayores con mal pronóstico.

2. Mejora el balance articular y el dolor.
3. Técnica fácil y poco invasiva.
4. No deforma la anatomía
5. No compromete futuras técnicas quirúrgicas.

Perthes: niño10 a. al dco

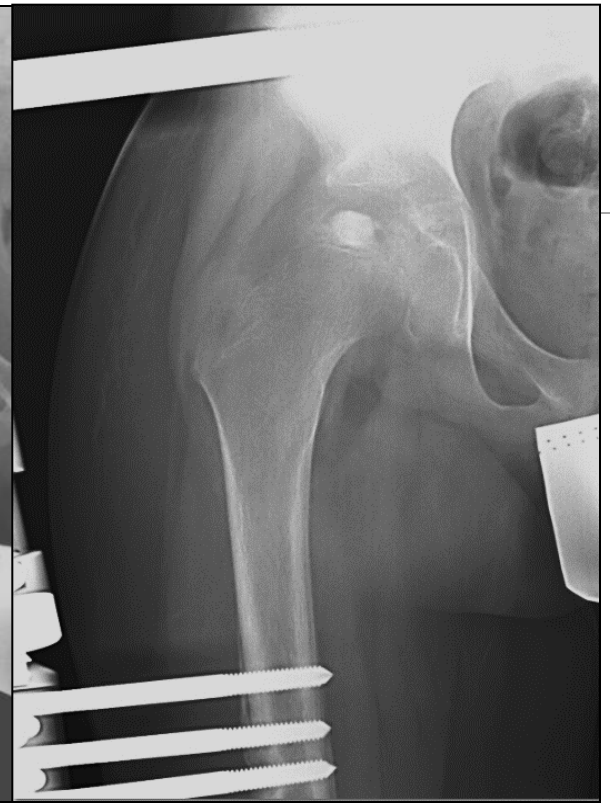

**20/06/2013, 7 días**

**RX: necrosis epifisaria sin progresión del colapso.**

**Reosificación.**

**4 m. evolución de Orthofix. EMO.**

**6 meses pos-cirugía**

.

H. Niño Jesús

S.O.M.A.C.O.T

HOSPITAL UNIVERSITARIO
HOSPITALES hm sanchinarro
Equipo Dr. Palacios

# COMPLICACIONES (12 pacientes)

1. Infección local de los clavos roscados **(3casos)**
2. Rotura de los clavos **(2 casos)**
3. Rotura del fijador **(2 a nivel de la rótula)**

# DISCUSION

Tto debe ser precoz

Poder limitado de remodelación

J Bone Joint Surg Br. 2001 Jul;83(5):715-20.

**Perthes' disease in the adolescent.**

Joseph B[1], Mulpuri K, Varghese G.

J Pediatr Orthop. 2011

**Arthrodiastasis of the hip.**

Hosny GA[1], El-Deeb K, Fadel M, Laklouk M.

Mantiene movilidad flex-ext

Disminuye la presión cabeza femoral sin alterar la anatomía

El máximo colapso aparece en los primeros 7 meses del inicio de los síntomas

# DISCUSION

1. Regeneración del hueso y del cartílago articular a nivel femoral y acetabular

2. Evita el colapso del hueso necrosado

3. La distracción articular Gradual → induce la neovascularización de tejidos

J Pediatr Orthop. 2000 Nov-Dec;20(6):722-8.

**Avascular necrosis of the femoral head in childhood: the results of treatment with articulated distraction method.**

Kucukkaya M[1], Kabukcuoglu Y, Ozturk I, Kuzgun U.

J Pediatr Orthop. 2005 Mar-Apr;25(2):178-82.

**Hinged distraction of the adolescent arthritic hip.**

Thacker MM[1], Feldman DS, Madan SS, Straight JJ, Scher DM.